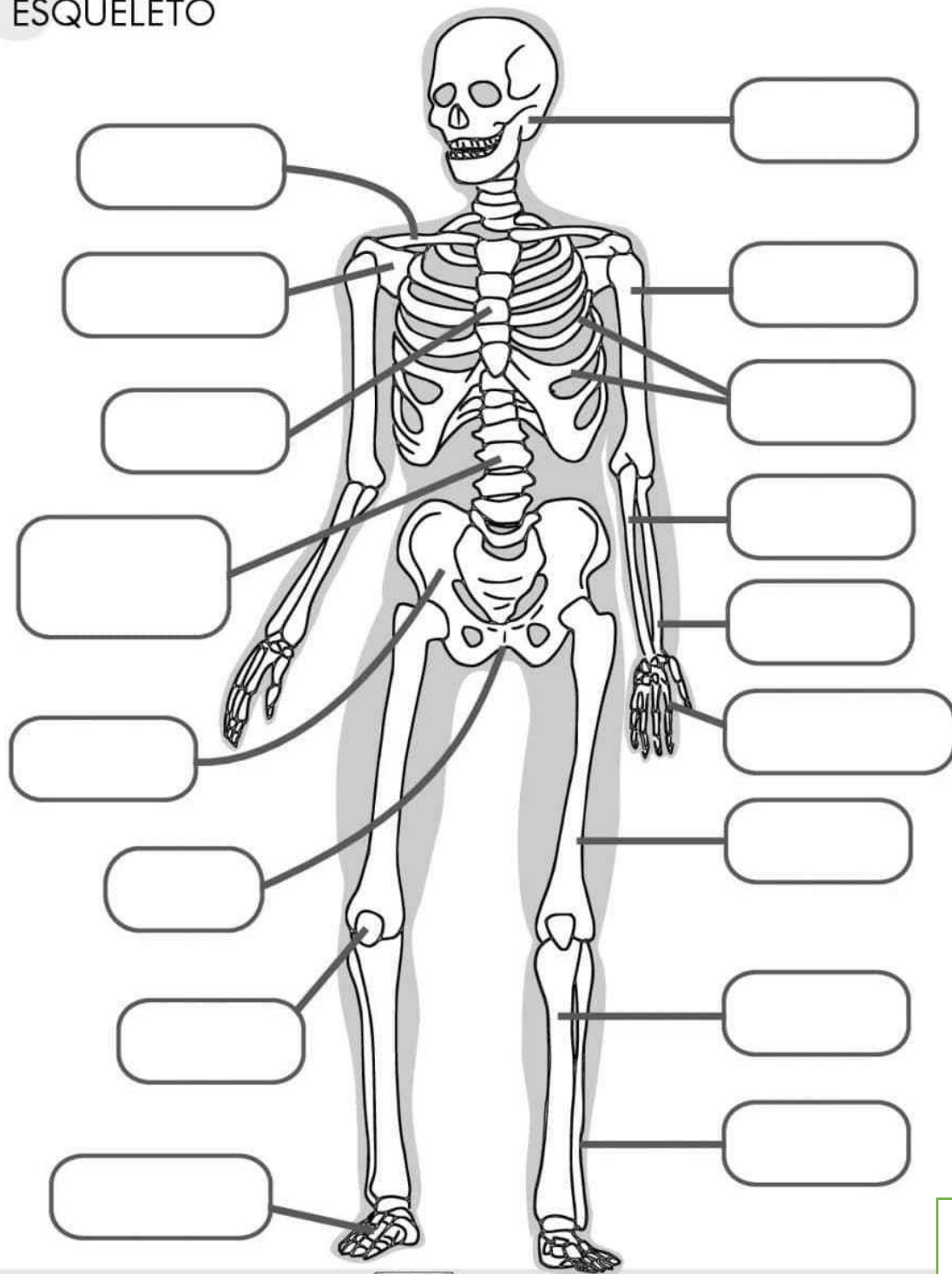


ESQUELETO



CRÁNEO

CLAVÍCULA

OMÓPLATO

ESTERNÓN

COLUMNA
VERTEBRAL

PELVIS

PUBIS

RÓTULA

METATARROS

PERONÉ

TIBIA

RADIO

FÉMUR

METACARPOS

CÚBITO

COSTILLAS

HÚMERO